



Tel/Fax: (4922) 26-38-77,
(4922) 26-06-14,
E-mail: mail@arriah.ru

ЧУМА МЕЛКИХ ЖВАЧНЫХ (ЧМЖ)



World Organisation
for Animal Health
Founded as OIE

это острое инфекционное заболевание, вызываемое РНК содержащим вирусом, сем. *Paramyxoviridae*, род *Morbillivirus*, которое сопровождается признаками катарально-геморрагического энтерита, язвенно-некротического стоматита, интерстициальной пневмонии - «комплекс стоматит - пневмоэнтерит».

Эпизоотологические данные. Восприимчивые животные - овцы и козы, дикие мелкие жвачные животные. ЧМЖ регистрируют в Африке, на Аравийском полуострове, в большей части стран Ближнего Востока, а также в Центральной и Юго-Восточной Азии.

На территории Российской Федерации данное заболевание не регистрируется (стойкое историческое благополучие).

Источники инфекции

Больные и переболевшие животные. Пути передачи – аэрогенный, алиментарный, при прямом контакте. Факторы передачи: контаминированные корма, вода, инвентарь, транспорт, одежда.

Инкубационный период

От 3 до 21 суток.

Клинические признаки

Течение обычно острое и характеризуется гипертермией, серозными выделениями из глаз и носа, диареей и пневмонией с эрозивными поражениями на слизистых оболочках особенно в ротовой полости.

Патологоанатомические признаки

Эрозийные поражения могут простирается от ротовой полости до места соединения сетки с рубцом. Характерные красные полосы гиперемий или кровоизлияний могут возникать вдоль продольных складок слизистой толстого кишечника и прямой кишки (полоски зебры), но эти полосы не являются постоянно выявляемым признаком. Обычно наблюдается эрозийный или геморрагический энтерит с поражением подвздошно-

цекального соединения. Пейеровы бляшки могут быть некротическими. Лимфоузлы увеличены, на селезенке и печени могут присутствовать некротические поражения. В легких возможна интерстициальная бронхопневмония и, зачастую, вторичная бактериальная пневмония.

Лабораторная диагностика.

Отбирают мазки с конъюнктивы, слизистой носа и внутренней стороны щеки. Отбирают цельную кровь. При аутопсии отбирают мезентериальные и бронхиальные лимфатические узлы, легкие, селезенку и слизистую кишечника.

Проводят: Идентификацию возбудителя (ОТ-ПЦР, ОТ-ПЦР РВ, выделение вируса в культуре клеток, конкурентный ИФА)

Серологические исследования (реакция вирус нейтрализации, ИФА, иммунодиффузия в агаровом геле, противоточный иммуноэлектрофорез)

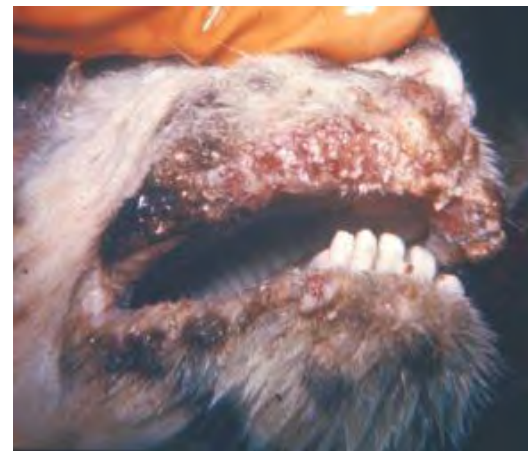ФГБУ «ВНИИЗЖ» проводит следующие исследования: выделение вируса, ОТ-ПЦР РВ, ИФА.

При дифференциальной диагностике исключают чуму КРС, контагиозную плевропневмонию коз, блютанг, контагиозную эктиму, ящур, инфекционный гидроперикардит, кокцидиоз, минеральное отравление.

Специфическая профилактика

В связи с историческим благополучием РФ по заболеванию и условиям поддержания международного статуса благополучия вакцинация против ЧМЖ на территории РФ запрещена.

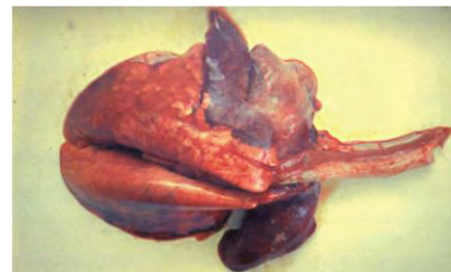Профилактика основана на комплексе мероприятий по предотвращению заноса заболевания в РФ.



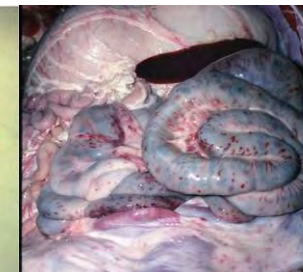
Эрозивные поражения ротовой полости



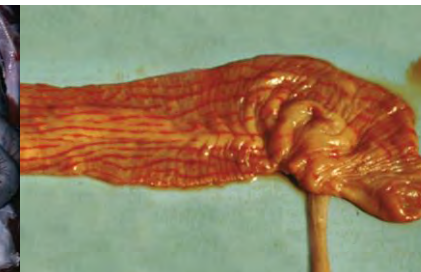Выделения из глаз, носа и рта



Застойные явления долей легких.



Пораженные брыжеечные лимфатические узлы.



Толстая кишка, с полосами кровоизлияний («полоски зебры») на складках слизистой оболочки.

Мероприятия по борьбе с ЧМЖ регламентируются:

- Ветеринарными правилами осуществления профилактических, диагностических, ограничительных и иных мероприятий, установления и отмены карантина и иных ограничений, направленных на предотвращение распространения и ликвидацию очагов чумы мелких жвачных животных, утв. МСХ РФ на период с 1 марта 2023 до 1 марта 2029 г.
- Постановлением от 26 мая 2006 г. № 310 «Об отчуждении животных и изъятии продуктов животноводства при ликвидации очагов особо опасных болезней животных».